“O MEU ARTIGO”

Contents lists available at ScienceDirect

European Journal of Radiology

journal homepage: www.elsevier.com/locate/ejrad

Contrast-enhanced ultrasound is helpful in the differentiation of malignant and benign breast lesions

Hongjia Zhao[a], Rong Xu[a], Qiufang Ouyang[a], Lidian Chen[b,*], Baowei Dong[c], Ye Huihua[a]

[a] Department of Ultrasound, The Second Affiliated Hospital of Fujian University of Traditional Chinese Medicine, Fuzhou, China
[b] Fujian University of Traditional Chinese Medicine, Fuzhou, China
[c] Department of Ultrasound, PLA 301 General Hospital, Beijing, China

Miguel Seco

RESUMO

- INTRODUÇÃO
- MATERIAL E MÉTODOS
- RESULTADOS
- DISCUSSÃO

INTRODUÇÃO

- A geração de vasos tumorais é condição necessária ao crescimento e invasão tumoral.
- É também a base patológica para a avaliação ecográfica com contraste.
- Os agentes de contraste ecográficos (microbolhas) são mais ecogénicos que as células sanguíneas.
- As imagens com contraste revelam assim a presença de vasos sanguíneos.

OBJECTIVO

- Avaliar o significado da ecografia com contraste no diagnóstico diferencial das lesões benignas e malignas.
- Avaliar as caracteristicas de realce e padrões de perfusão dos tumores após ecografia com contraste.

MATERIAL E MÉTODOS

- 1. INFORMAÇÃO CLINICA
- 2. DESENHO DO ESTUDO
- 3. ANÁLISE DA IMAGEM
  - A) REALCE E PADRÃO DE “WASHOUT”
  - B) MAPAS COR PARAMÉTRICOS E CURVAS I-T
- 4. HISTOPATOLOGIA
- 5. ANÁLISE ESTATÍSTICA

MATERIAL E MÉTODOS – 1. *INFORMAÇÃO CLINICA*

- PERÍODO DE 3 ANOS
- 71 DOENTES COM 76 LESÕES PALPÁVEIS
- CRITÉRIO DE EXCLUSÃO: Doentes com biópsia ou mamografia prévia à ecografia com contraste.

MATERIAL E MÉTODOS – 2. *DESENHO DO ESTUDO*

- Aparelho Technos Esaote equipado com software específico de contraste (CnTi)
- Sondas 8-10 MHz; MI 0,10
- Dynamic Range – 40 dB
- Frame Rate – 15 frames/s

MATERIAL E MÉTODOS – 2. *DESENHO DO ESTUDO*

- Ecografia com 2ª Harmónica após injecção endovenosa de 2,4 ml de SonoVue (+ 5 ml de NaCl 0,9%)
- Realce dinâmico de cada lesão observado em tempo real e gravado em CD durante um periodo de 6 minutos.

MATERIAL E MÉTODOS – 3. *ANÁLISE DA IMAGEM*
A) Realce após contraste e padrão de "Washout"

- Exames revistos por dois radiologistas experientes, sem conhecimento dos resultados prévios.
- Indexs de observação incluiram:
  - Tempo de chegada do meio de contraste
  - Tempo para o pico e tempo de "Wash-out"
- O padrão de perfusão foi dividido em três fases vasculares:
  - Precoce – 0-1 minuto
  - Médio – 1-4 minutos
  - Tardio – 4-6 minutos

MATERIAL E MÉTODOS – 3. *ANÁLISE DA IMAGEM*
A) Realce após contraste e padrão de "Washout"

- Identificaram-se dois padrões de realce na fase precoce:
  - Realce heterogéneo em garra
  - Realce homogéneo
- Padrão de "Washout" foi identificado pela persistência do contraste na lesão.

MATERIAL E MÉTODOS – 3. *ANÁLISE DA IMAGEM*
A) Realce após contraste e padrão de "Washout"

- As lesões com realce heterogéneo "em garra" na fase precoce e persistência do meio de contraste na fase tardia foram classificadas como malignas.

- Lesões com realce homogéneo na fase precoce e sem persistência de contraste na fase tardia foram classificadas como benignas.

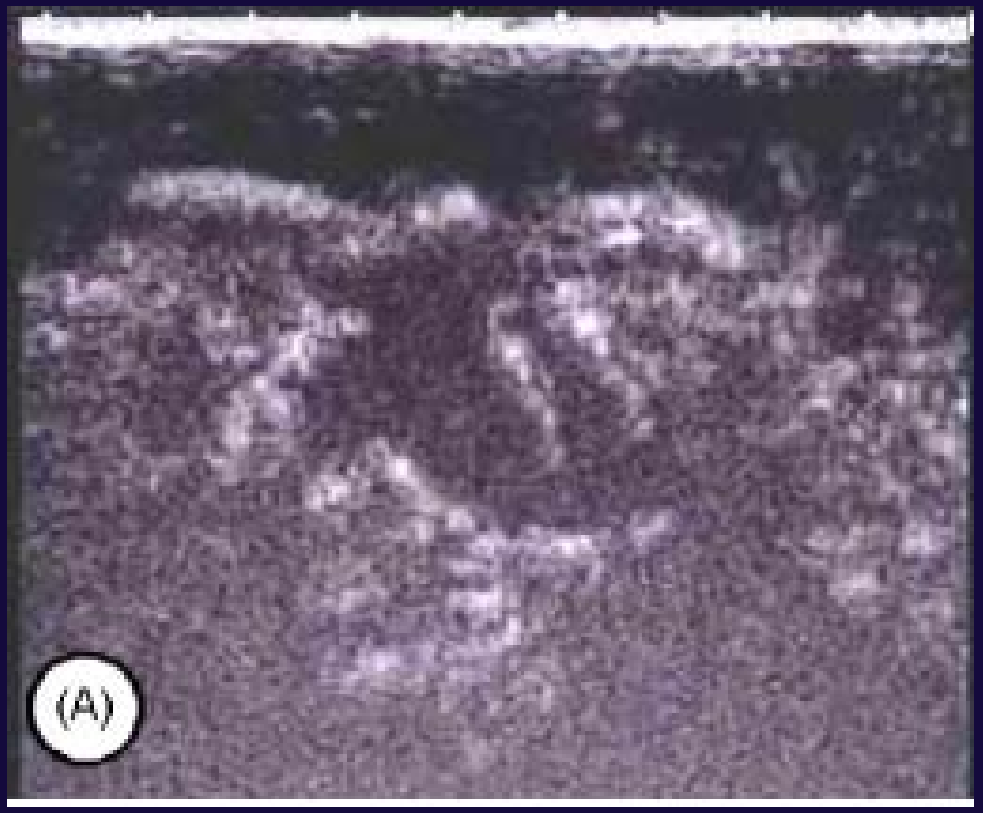

Realce heterogéneo aos 45 seg.

Realce homogéneo aos 45 seg.

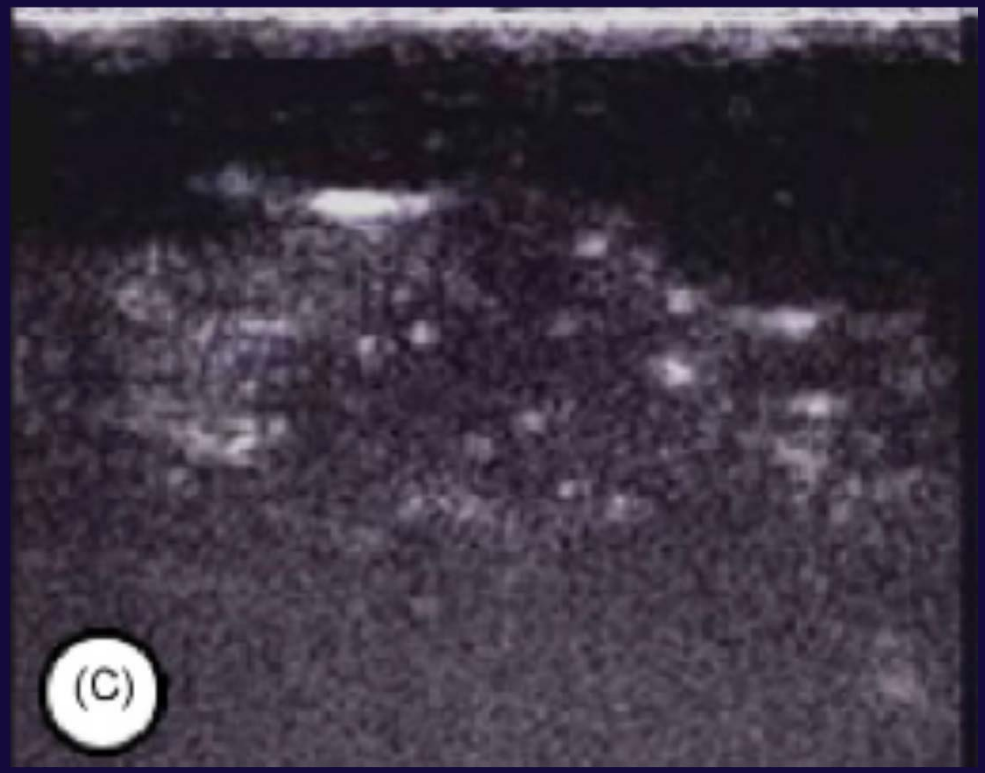

Persistência do meio de contraste aos 4 minutos.

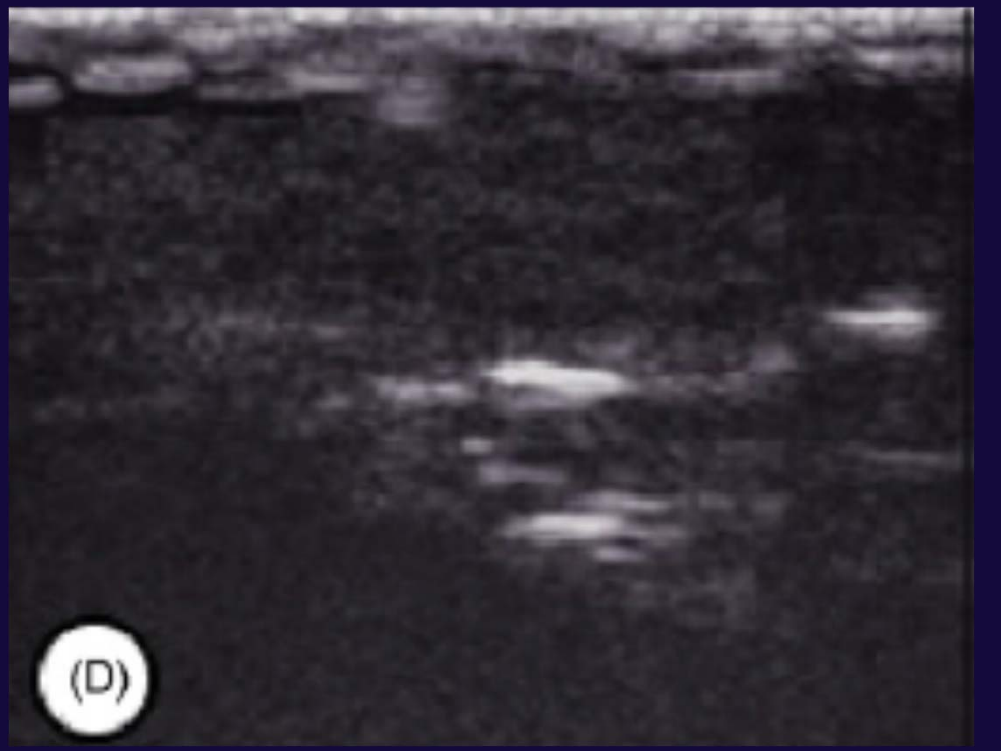

Ausência de contraste aos 4 minutos.

MATERIAL E MÉTODOS – 3. *ANÁLISE DA IMAGEM*
B) Mapas cor paramétricos e curvas intensidade-tempo

- Padrões de perfusão avaliados com software perfusão quantitativo *Qontrast (Bracco).*
- Mapas paramétricos de cor e curvas intensidade-tempo obtidas através da colocação de ROIs nos tumores.
- Diferentes cores no mapa representam diferentes velocidades na perfusão sanguínea:
  - Áreas a vermelho representam perfusão rápida
  - Áreas a azul representam perfusão lenta ou baixa
- Parâmetros das curvas I-T incluem tempo para o pico e intensidade do pico.

MATERIAL E MÉTODOS – 4. *HISTOPATOLOGIA*

- Todas as lesões foram submetidas a biópsia ou cirurgia, seguido de análise histopatológica.
- Os achados CEUS foram analizados e comparados com os diagnósticos anatomo-patológicos

MATERIAL E MÉTODOS – 5. Análise estatistica

- Software SPSS versão 11.0
- T-test e teste χ-quadrado

RESULTADOS

- 1. HISTOLOGIA DOS TUMORES
- 2. PADRÃO DE REALCE E CARACTERISTICAS DE WASHOUT
- 3. MAPAS PARAMÉTRICOS E CURVAS INTENSIDADE - TEMPO

RESULTADOS – 1. HISTOLOGIA DOS TUMORES

- 76 lesões
- 31 Fibroadenomas
- 45 lesões malignas
  - 28 carcinomas ductais invasivos
  - 8 carcinomas lobulares invasivos
  - 5 carcinomas ductais in situ
  - 2 carcinomas mucinosos
  - 1 cistossarcoma filóide
  - 1 linfossarcoma

RESULTADOS – 2. PADRÃO DE REALCE E CARACT. WASH-OUT

Table 1
Frequency of CEUS descriptors in 76 breast lesions.

Breast lesions	Enhancement pattern[a]	
	Heterogeneous enhancement	Homogeneous enhancement
Benign ($n = 31$)	5 (16.1%)	26 (83.9%)
Malignant ($n = 45$)	41 (91.1%)	4 (8.9%)

Breast lesions	Washout pattern[b]	
	Contrast medium persistence	No contrast medium persistence
Benign ($n = 31$)	3 (9.7%)	28 (90.3%)
Malignant ($n = 45$)	40 (88.9%)	5 (11.1%)

[a] $\chi^2 = 43.16$, $P < 0.01$.
[b] $\chi^2 = 46.88$, $P < 0.01$.

RESULTADOS – 2. PADRÃO DE REALCE E CARACT. WASH-OUT

- Houve diferença estatisticamente significativa entre tumores benignos e malignos quer no padrão de realce quer nas caracteristicas de “Wash-out”.

RESULTADOS – 2. PADRÃO DE REALCE E CARACT. WASH-OUT

- Das 40 lesões classificadas como malignas:
  - 39 foram carcinoma da mama (97,8 % de concordância com a patologia)
  - apenas uma lesão era benigna (fibroadenoma).
- Das 36 lesões classificadas como benignas:
  - 6 eram malignas: 2 carcinomas lobulares inv, 2 carcinomas mucinosos, 1 cistossarcoma filóide e 1 linfossarcoma.
  - 30 eram benignas

RESULTADOS – 2. PADRÃO DE REALCE E CARACT. WASH-OUT

- Utilizando os critérios para lesão maligna (realce heterogéneo na fase precoce e persistência contraste na fase tardia), CEUS obteve:
  - Sensibilidade - 86,7 %
  - Especificidade - 96,8 %
  - Acuidade - 90,8 %

RESULTADOS – 3. MAPAS PARAMÉTRICOS E CURVAS I-T

- Lesões malignas mostraram mapas variáveis, de predomínio vermelho, indicando perfusão elevada.
- Lesões benignas mostraram mamas uniformes, de cor azul, sugerindo perfusão ligeira.

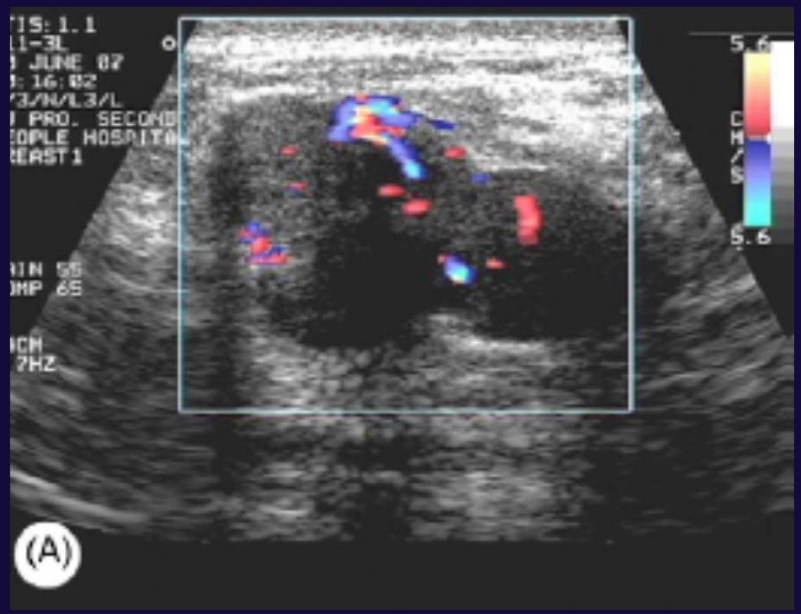



FIBROADENOMA

RESULTADOS – 3. MAPAS PARAMÉTRICOS E CURVAS I-T

Table 2
Contrast parameters of benign and malignant breast masses ($\bar{x} \pm s$).

Breast lesions	PI[a]	TTP[b]
Malignant ($n = 45$)	40,81 ± 18,32	33,52 ± 4,97
Benign ($n = 31$)	29,25 ± 14,18	35,87 ± 5,26

[a] $P = 0{,}0042$.
[b] $P = 0{,}0516$.

PI – INTENSIDADE DO PICO

TTP – TEMPO PARA O PICO

DISCUSSÃO

- Na CEUS, as fases vasculares utilizadas para o estudo das lesões hepáticas não é adequada às lesões da mama, devido a diferenças na hemodinâmica e padrões de perfusão.
- Os autores, com base na sua experiência pessoal e à semelhança da RM, propôem que a ecografia com contraste na mama seja realizada durante 6 minutos, dividida em 3 fases (precoce, média e tardia).

DISCUSSÃO

- As caracteristicas das curvas de “wash-in” e “washout” dos agentes de contraste ecográficas são bastante diferente dos exames TC e RM, devido à presença de gás hidrofóbico no Sonovue, que aumenta a estabilidade e resistência à pressão externa.
- Enquanto que os agentes contraste TC/RM difundem-se para o espaço extra-vascular com evolução para fase de equilibrio, o Sonovue comporta-se como agente “blood pool”, sem verdadeira fase de equilibrio.

DISCUSSÃO

- A exploração preliminar dos padrões de realce e “washout” assim como a análise dos mapas paramétricos de cor e curvas I-T, sugere que CEUS pode ser útil na discriminação de tumores benignos e malignas.
- Contudo trata-se de amostra relativamente pequena e com vários tipos histológicos.
- Necessidade de estudos com maior número de doentes para confirmar as conclusões.

CLÍNICA UNIVERSITÁRIA DE IMAGIOLOGIA

HOSPITAIS DA UNIVERSIDADE DE COIMBRA